Über

„Spontane inversio uteri“.

Inaugural-Dissertation

verfasst und der

Hohen Medizinischen Fakultät

der

Kgl. Bayer. Julius-Maximilians-Universität Würzburg

zur

Erlangung der Doktorwürde

vorgelegt von

Walter Pixis

aus

Kusel (Rheinpfalz).

ACAD.
LUDW.MAX.
BIBL.

Würzburg.
Buchdruckerei Franz Staudenraus.
1906.

Gedruckt mit Genehmigung der medizinischen Fakultät
der Universität Würzburg.

Referent:

Herr Geh. Hofrat Professor Dr. Hofmeier.

Seiner lieben Mutter

und dem Andenken

Seines teuren Vaters

gewidmet.

Digitized by the Internet Archive
in 2026

https://archive.org/details/IA41507204_0169

Unter Inversio uteri verstehen wir eine Einstülpung der Gebärmutter. Was den Grad der Inversion anlangt, so kann dieselbe von einer einfachen trichterförmigen Vertiefung des Uterusfundus — in versio incompleta — bis zur Umstülpung des ganzen Organs — inversio completa — gehen. Endlich kann der in toto invertierte Uterus vor die Vulva fallen; wir reden dann von einem Prolapsus uteri inversi. Ätiologisch unterscheiden wir violente und spontane Inversionen. Violent nennen wir diejenigen, welche durch irgend eine direkt auf den Uterus wirkende Gewalt, Zug oder Druck, entstehen, während wir unter spontanen Inversionen nur diejenigen Fälle von Einwärtsstülpung der Gebärmutter zu verstehen haben, wo eine direkt mechanische Gewalteinwirkung ausgeschlossen werden kann. Die häufigste Form, in der wir der Inversion begegnen, ist die puerperale, seltener die durch Geschwülste bedingte. Im ersteren Falle ist es der Zug an der Nabelschnur, nächstdem der ungeschickt ausgeübte Credé'sche Handgriff, im letzteren die Schwere eines am Fundus sitzenden Tumors — Myom, seltener Sarcom oder Carcinom — das die Inversion bedingt. Beide Formen müssen wir

den violenten Inversionen zurechnen. Was die spontanen Inversionen anlangt, so wurde ihr Vorkommen früher vollständig geleugnet, bis unzweifelhafte Beobachtungen dasselbe ausser Zweifel setzten. Ungeachtet der Seltenheit spontaner Inversionen ist die Zahl der publizierten Fälle schon ziemlich angewachsen. Ich konnte in der Litteratur, soweit sie mir zur Verfügung stand, 38 Fälle von rein spontanen Inversionen auffinden, die in beifolgender Tabelle zusammengestellt sind.

Nr.	Autor und Quelle	Alter u. Geburten	Ätiologie der Inversion	Ausgang	Geburtsverlauf und Bemerkungen
1	**Olshausen** Ztschr. f Geb. u. Gyn. 1901. S. 378.	18 0	? Kein Tumor am Uterus	?	Fall von spontaner Inversion bei einer 18jährigen virgo intacta
2	**Beckmann** Ztschr. f. Geb. u. Gyn. 1895. S. 371.	23 ?	spontan	Reinversion nach 2 mal. Versuch, Genesung	1/2 Stunde post partum starke Wehen, spontane Geburt, totale Inversion
3	**Spiegelberg** Archiv f. Gyn. 1872, S. 355.	23 ?	Nachgeburt ging spontan ab dabei kam es zur Inversion	Abtragung des Uterus, Genesung	Geburt und Nachgeburt spontan, gleich darauf spontane Inversio completa
4	**Hickmann** Ztrbl. f. Gyn. 1877, S. 142.	? ?	spontan	1/2 Stunde post partum erfolgt Tod	Künstl. Frühgeburt im 8. Monat der Schwangerschaft, Geburt eines lebenden Kindes, Placenta spontan geboren, 5 Minuten später tritt Blutung ein, währendem Erbrechen, es entsteht Inversion.
5	**John Byrne** Ztrbl. f. Gyn. 1879, S. 228.	28 I.	spontan sofort nach Expuls. der Placenta. Zunächst partiell, die nach 48 St. in complete übergg.	Reinversion, Genesung	Träge, lang dauernde Geburt
6	**K. Breus** Ztrbl f. Gyn. 1882. S. 445.	24 IV.	spontan	Tod 10 Std. post partum an Anämie	Geburt ganz normal um 1/4 1 Uhr, um 1/2 1 Uhr wurde ein Teil der Placenta in der Vulva sichtbar, beim Versuch Patientin durch untergeschobenes Leintuch trocken zu legen, stürtzte plötzlich die ganze Placenta und mit ihr der Uterus aus der Vulva hervor. Blutung enorm.
7	**Tamb** Ztrbl f. Gyn. 1883. S. 64.	23 I.	spontan	Reposition u. Heilung	Zange wegen Wehenschwäche angelegt, bei der Nachgeburt wurde exspectativ verfahren. Nach 1/2 Stunde trat mit leichtem Hustenanfall eine complete Uterusinversion ein.
8	**Victor Smith** Ztrbl. f. Gyn. 1883. S. 89.	24 I.	spontan	Reposition u. Heilung	Geburts- u. Nachgeburtsverlauf vollständig normal, gleich darauf lag der prolabierte und invertierte Uterus vor den Geschlechtsteilen. Expressionsversuche der Placenta von seiten der Hebamme nicht gemacht.

Nr.	Autor und Quelle	Alter u. Geburten	Ätiologie der Inversion	Ausgang	Geburtsverlauf und Bemerkungen
9	**M. Hofmeier** Ztrbl. f. Gyn. 1885. S. 57	? II.	spontan am 5. Tage post partum	Tod unter zunehmendem Collaps	Geburt und Nachgeburtsperiode normal, am 5. Tage trat Inversion ein. Repositionsversuche vergeblich. Schüttelfröste und Collapserscheinungen. Tod am 8. Tage. Sektion ergab Abszesse beider Ovarien mit einseitiger Perforationsöffnung ins Abdomen.
10	**Vogel** Ztrbl. f. Gyn. 1900. S. 494	25½ I.	spontan	? Reposition in Narkose, Heilung	Geburt durch Zange extrahiert, Nachgeburt spontan ohne irgendwelchen Druck von oben geboren, trotzdem trat Prolaps mit totaler Inversion ein. Collaps bestand nicht. Blutung betrug über 1200 g
11	**v. Fellenberg** Beiträge zur Geb. u. Gyn. 1902, Bd. II	67 XI.	spontan	Abtragung des Fundus uteri, geheilt entlassen	Hier handelte es sich um eine senile Inversion, eingetret. 21 Jahre nach der letzten Geburt. Vorher bestand bereits ein Prolaps der Scheide.
12	**M. Hofmeier** nicht veröffentlicht	64 IV	spontan	Abtragung des invertiert Uterus, Heilung	Ist dem vorigen Falle sehr ähnlich, letzte Geburt vor 25 Jahren, seitdem besteht ein Prolaps.
13	**Dibarder** Ztrbl. f. Gyn. 1877. S. 35.	42 ?	spontan	spontane dauernde Reposition	Frau litt seit ihrer letzten Geburt an zunehmenden Blutungen, von ihrer letzten Geburt (vor 13 Jahr.) weiss sie sich nichts Besonderes zu erinnern, Arzt konstatierte incomplete inversio uteri. Repositionsversuche von Seiten des Arztes misslangen; 8 Wochen später stellt der Arzt neue Schwangerschaft fest, und zugleich fand er den Uterus in seiner normalen Lage. Hier hat sich die Reposition unter der Wirkung des wachsenden Eies vollzogen.
14	**E. Cramphon** Ztrbl. f. Gyn. 1886. S. 160	28 II.	spontan	Reposition gelang, trotzdem Tod an Erschöpfung	Wegen Wehenschwäche wird Zange angelegt, Placenta wurde durch leichten Druck entfernt. 7 Stunden nach der Geburt war alles in Ordnung, dann traten plötzlich Schmerzen u. Invers. ein.

Nr.	Autor und Quelle	Alter u. Geburten	Ätiologie der Inversion	Ausgang	Geburtsverlauf und Bemerkungen
15	**Edward Malius** Ztrbl. f. Gyn. 1886, S. 512.	19 I.	spontan	Repositionsversuche misslangen, daher Abtragung des Uterus durch Ligatur	Geburtsverlauf normal, 4 Tage post partum trat Inversion ein.
16	**G. Michael,** Ztrbl. f. Gyn. 1886, S. 662.	? II.	spontan ?	Reposition, trotzdem nachheriger Exitus	Geburt nahm einen spontanen Verlauf. Placenta eine Stunde nachher spontan abgegangen; keine Hebamme zugegen, sondern eine der Mutter befreundete Frau.
17	**Felix Meyer.** Ztrbl. f. Gyn 1887, S. 112.	24 II.	spontan	Reinversion durch Colpeuryse, Heilung.	Geburt und Nachgeburt spontan innerhalb 12 Stunden beendet. Nach 9 Monaten traten Blutungen auf von wechselnder Intensität, Schmerzen im Leib; Abmagerung. Es wurde eine inversio uteri konstatiert.
18	**W. Jaggard** Ztrbl. f. Gyn. 1887, S. 402.	36 VII.	spontan ?	Manuelle Repositionsversuche misslangen, Kolpeuryse vom 30. Mai bis zum 16. Juli führten zur Reposition	Nach Angabe der Frau hat dieselbe normale Geburt durchgemacht. Im Wochenbett traten Fieber und Blutungen auf.
19	**J. C. Reeve** Ztrbl. f. Gyn. 1888, S. 519.	? ?	spontan	Manuelle Reposition. Heilung	Nach heftigen Wehen leichte Geburt. Beim Auflegen der Hand fand sich kein Uterus, derselbe lag invertiert in der Scheide. Der Fall war ohne jegliche subjektiven Symptome verlaufen.
20	**Handfield Jones** Ztrbl. f. Gyn. 1888, S. 759.	24 III.	spontan	Reposition gelang durch anhaltenden Druck auf den invertierten Fundus	Geburt war von heftigem Erbrechen begleitet, jedoch, sowie die Nachgeburt spontan verlaufen. Einige Minuten nach Ausstossung der Placenta trat complete Invers. ein.

Nr.	Autor u. Quelle	Alter u. Geburten	Ätiologie der Inversion	Ausgang	Geburtsverlauf und Bemerkungen
21	**Larsen** Ztrbl. f. Gyn. 1888, S. 511.	32 II.	spontan	Unter Collaps trat Tod 1 St. post partum ein	Natürliche Geburt, gleich nach dieser heftige Blutungen u. gleichzeitig bemerkte Hebamme eine Geschwulst zwischen den Labien. Der Arzt kam zu spät; konstatiert: prolapsus uteri inversi. An der Leiche gelang die Reposition leicht; wäre recht wahrscheinlich auch früher möglich gewesen.
22	**N. T. Bruois** ibidem 1888, S. 662.	36 0	spontan	Manuelle Reposition erfolglos, durch Behandlung mit Heisswasserstrom erfolgte plötzlich spontan Reduktion des invertierten Uterus	?
23	**E. Ingerslw** ibidem 1888, S. 853.	29 II.	spontan	Manuelle Reposition durch Druck auf den Fundus	Die 2. Geburt ist sehr leicht verlaufen, nach derselben waren wedeR Reibungen noch Zug an der Nabelschnur von der Hebamme vorgenommen worden. Unter starken drängenden Wehen trat Prolapsus uteri inversi ein mit grösstenteils daran haftender Placenta. Arzt fand die Frau moribund. Nach Aetherinjektionen und subcutanen Injektionen von 7% Kochsalzlösg erholte sie sich etwas.
24	**Weissenberg** ibidem 1889, S. 462.	? V.	im Anschluss an Abort spontan	Tamponade wegen profus Blutung, nach Entfernung d. Tamponade nach 24 Std. alles normal	Patientin abortierte im 4. Monat. Foetus spontan ausgestossen, Placenta verbleibt 3 Wochen, dann Ausstossung unter starken Blutungen und zugleich Inversion.

Nr.	Autor u. Quelle	Alter u. Geburten	Ätiologie der Inversion	Ausgang	Geburtsverlauf und Bemerkungen
25	**Braxton Hiks** ibidem 1891, S. 652.	26 I.	Inversion erfolgte spontan am 3. Tage des Wochenbetts	manuelle Reposition, Heilung	Geburtsverlauf normal, am 3. Tage des Wochenbetts tritt beim Versuch zu urinieren Inversion ein.
26	**S. Prior** ibidem 1893, S. 664.	56 I.	senile spontane Inversion	?	Letzte Geburt vor 25 Jahren, seit 6 Jahren Climacturium; sucht Hilfe wegen einer Ovarialcyste; bei der Untersuchung wurde eine Einstülpung des Uterus entdeckt.
27	**P. Pintor** ibidem 1896.	21 ?	spontan	Amputation des Uterus. Heilung	Normale Geburt, spontane Nachgeburt; 4 Tage post partum klagt Patientin über Schwere im Becken, Harn und Stuhldrang; inversio uteri totalis.
28	**Pacci** ibidem 1896, S. 723.	24 VI.	spontan mit der Placenta invertiert	Manuelle Repositionsversuche misslangen. Exitus.	Leichte Geburt; dann ebenso spontan kam die Placenta mit dem invertierten Uterus vor die Vulva; dies passierte, während die Hebamme einen Augenblick das Zimmer verliess.
29	**Pacci** ibidem 1896, S. 896.	20 I.	spontan	manuelle Reposition leicht, jedoch beim Zurückziehen der Hand invertierte sich der Uterus nach; Tamponade, dauernde Reposition, Heilung.	Geburt u. Nachgeburtsperiode verliefen rasch und ohne Kunsthülfe
30	**E. Funke** Ztrbl. f. Gyn. 1903, S. 168.	27 II.	spontan	Exitus	Rascher Geburtsverlauf während eines Hustenanfalls, Frau war tuberkulös. Während des Anfalls auf der Höhe tritt plötzlich Uterus und Placenta heraus. Arzt fand sie in diesem Zustande, von Seiten der Hebamme wurden keinerlei Eingriffe zur Entfernung der Placenta gemacht.

Nr.	Autor und Quelle	Alter u. Geburten	Ätiologie der Inversion	Ausgang	Geburtsverlauf und Bemerkungen
31	**Vetterlein** Archiv f. Gyn. 1876, S. 159.	30 I.	spontan	manuelle Reposition u. Tamponade	Geburtsverlauf normal, es war eine robuste Frau.
32	**Kroner** Archiv f. Gyn. 1879, S. 273.	26 III.	spontane puerperale Inversion	Reinversion spontan	? Die Inversion bestand 3 Monate lang.
33	**Fürst** Archiv f. Gyn. 1882, S. 425.	20 I.	spontan	Leichte Reinversion, Genesung	Prolaps des invertierten Uterus mit daran haftender Placenta.
34	**Murray** Ztrbl. f. Gyn. 1883, S. 775.	40 VII.	spontan	Genesung nach spontan. Ausstossung des gangränösen Uterus	Placenta ging spontan ab. Keine starken Nachwehen. 24 Stunden post partum wurde Inversion konstatiert. Keine Blutung.
35	**Römer** Ztrbl. f. Gyn 1886, S. 42.	25 I.	spontan	Tod	Ein Wundarzt hielt den Uterus mit der daran haftenden Placenta für eine Geschwulst und riss ihn mit einem Stück Dünndarm heraus.
36	**Bergstrand** Ztrbl. f. Gyn. 1890, S. 232.	33 I.	spontan	Reinversion, Genesung	Totale Inversion.
37	**Herzfeld** ibidem 1891, S. 602.	24 I.	spontan	Reinversion, Genesung	Forceps, Prolaps des invertierten Uterus.
38	**Reid** ibidem 1892, S. 376.	? ?	spontan	nach Tamponade am 17. Tage Reinversion, Heilung	Am 2. Tage post partum incomplete Inversion des Fundus, die reponiert wird. In der folgenden Nacht vollständige Inversion.

Wie die Tabelle lehrt, handelt es sich in 13 Fällen, also 34%, um Erstgebärende, in 7 Fällen um Zweitgebärende, während alle anderen Multiparae in weit geringerer Zahl vertreten sind. Dritt-, Viert- und Siebentgebärende treffen wir je 2mal, Fünft-, Sechst- und Elftgebärende je 1mal an. In 7 Fällen war die Anzahl der Geburten aus den Angaben nicht zu ersehen. Zwei Frauen hatten überhaupt noch nicht geboren.

Was das Alter der Patientinnen anlangt, so standen über die Hälfte (21 unter 38) zwischen dem 20. und 30ten Lebensjahr. Zwischen dem 30. und 40ten Lebensjahr standen 5 Frauen, zwischen dem 40. und 70ten vier. Bei 6 Frauen war das Alter nicht angegeben.

Wenden wir uns zur Therapie, so wurde die manuelle Reposition in 20 Fällen ausgeführt. In 13 Fällen mit Erfolg, in den übrigen 7 Fällen musste zu einem anderen Verfahren gegriffen werden. Operativ wurde in 5 Fällen vorgegangen, 4 davon wurden geheilt, in einem Fall ist der Ausgang zweifelhaft. Das angewandte Verfahren bestand in Abtragung des invertierten Organs. Die Colpeuryse wurde in 2 Fällen mit Erfolg angewandt. Die Tamponade wurde in 4 Fällen ausgeführt, bei sämtlichen wurde dauernde Heilung erzielt.

In 2 Fällen trat ohne jegliche Therapie spontane Reinversion ein. Die eine von diesen Frauen stand im 2ten Monat der Schwangerschaft, unter der Wirkung des wachsenden Eies soll der Uterus seine physiologische Lage wieder eingenommen haben. Letzterer Fall, über den ich Näheres aus der Litteratur nicht in Erfahrung bringen konnte, muss allerdings als sehr

anfechtbar bezeichnet werden, ganz abgesehen davon, dass überhaupt schon die Conception bei ausgesprochener Inversion stark in Zweifel gezogen werden muss.

In einem sehr seltenen und deshalb sehr interessanten Fall trat eine Art Naturheilung ein, indem der gangränöse Uterus abgestossen wurde und sich daran die Heilung anschloss.

Von den angeführten 38 Fällen sind allerdings weitaus die meisten im Anschluss an eine Geburt erfolgt, jedoch konnte in keinem Fall, weder von Seiten des Arztes noch von Seiten der Hebamme irgendwelche äusserliche Gewalteinwirkung nachgewiesen werden, so dass dieselben als rein spontan entstandene Inversionen betrachtet werden dürfen. Was die übrigen 3 Fälle anlangt, so handelt es sich in 2 Fällen um eine spontane senile Inversion. In einem, allerdings sehr rätselhaften Fall, betraf die Inversion eine 18jährige virgo intacta; aber gerade dieser Fall bietet für die Ätiologie die grössten Schwierigkeiten.

In Folgendem möge es mir gestattet sein auf einen Fall von inversio senilis, der an der Würzburger kgl. Universitätsfrauenklinik zur Beobachtung kam, näher einzugehen. Hierbei standen mir neben der ganzen Krankengeschichte, der exstirpierte Uterus zur Verfügung, der eine genauere spez. mikroskopische Untersuchung zuliess.

Es möge kurz die Krankengeschichte folgen:

Frau B. aus U.-St., Bauersfrau, 64 Jahre alt.

Aufnahme am 12. 8. 1904.

Frau hatte 4 spontane Geburten, darunter eine Todgeburt. Letzte Geburt vor 25 Jahren. Seit der

letzten Geburt besteht ein Vorfall. Anfangs Ringbehandlung, bis vor 2—3 Jahren, seitdem war sie nicht mehr beim Arzt. Vor 6 Wochen soll der Vorfall so stark aufgetreten sein, dass er nicht mehr zurückgebracht werden konnte. Dies soll angeblich bei ruhiger Bettlage erfolgt sein. Trotz der lebhaften Beschwerden ging Patientin bisher nicht mehr zum Arzt. In den letzten 6 Wochen ist Patientin sehr elend geworden; keine Beschwerden beim Wasserlassen.

Status präsens:

Aus den äusseren Genitalien hängt der vollständig invertierte Uterus nebst vorderer und hinterer Scheidenwand. Gesamtlänge 16 cm, gemessen vom orificium externum urethrae bis zum fundus uteri. Die Haut der Scheidenwand hart, brettartig, daselbst keine Ulceration; die innere Wand des Uterus hochrot, stellenweise stark ulceriert, ziemlich leicht blutend, stark secernierend. Es besteht eine ziemlich starke Cystocele. Der Katheter lässt sich unten ca. 5—6 cm, nach oben ca. 8—10 cm einführen. Bei der Untersuchung per rectum gerät der Finger in eine mässige Rectocele; von hier aus sind deutlich die Adnexe zu palpieren, auch Darmschlingen scheinen in den Prolaps hineinzuragen. Die Ovarien sind klein und atrophisch, die Tuben von normaler Dicke.

22. VIII. Bisher Behandlung mit Umschlägen schwacher Borlösung, heute den ganzen Prolaps mit Holzessig abgewaschen. Der invertierte Uterus ist nicht zu reponieren, in die Scheide zurückgedrängt fällt er alsbald wieder vor.

Operation 5. IX. 1904.

Beginn des Schnittes ein Querfinger unter der stark prolabierten Harnröhrenöffnung, nach der Seite

etwa zwei Querfinger vom Rande der Vulva convergierend, nach hinten wieder bis etwa 1 Querfinger hinter dem Introitus. Nach Durchtrennung der äusserordentlich hypertrophischen Scheidenschleimhaut wird dieselbe vorn stumpf von der Blase ziemlich weit gehend abgelöst, und dann von hinten her vorsichtig nach Durchtrennung der Scheidenschleimhaut das Peritoneum eröffnet. Dasselbe erweist sich vollkommen frei ohne jede Verwachsung, so dass sich die Adnexe des Uterus leicht vorziehen lassen und peripher von dem Ovarium abgebunden werden können. Die beiden Adnexe erscheinen etwas ödematös, die Ovarien gross und lang ausgezogen. Darauf schrittweise Unterbindung zunächst des rechten lig. latum unter sorgfältiger weiterer Ablösung der Blase. dann Unterbindung des linken lig. latum. Die Gefässe beiderseits sehr stark entwickelt, Blutverlust mässig. Nach völliger Abtrennung von der Scheide Vereinigung des vorderen und hinteren Peritonealrandes durch fortlaufende Catgut-Naht. Dann Vereinigung der abgelösten Blasenwand mit der abgelösten Darmwand. Schluss der Scheidenwand ebenfalls durch fortlaufende Catgut-Naht.

5. IX. Patientin hat spontan Wasser gelassen, klagt nicht über besondere Schmerzen. Patientin hat heute Abend versucht aus dem Bette zu gehen, wurde jedoch daran rechtzeitig verhindert.

6. IX. Befinden gut, hat Nachts gut geschlafen.

8. IX. Normale Temp.

12. IX. Völliges Wohlbefinden.

20. IX. Ausser Bett, gut vertragen.

28. IX. Entlassungsbefund: Wurde vollkommen per primam geheilt. Scheidenwandrudiment beider-

seits 3—4 cm tief. Per rectum: Kl. Becken völlig frei, nur an der vorderen Wand fühlt man eine massive Verdickung.

Makroskopisch bietet der abgetragene Uterus folgendes Bild. Beigegebene naturgetreue Abbildungen mögen den Situs veranschaulichen:

Das Präparat besteht aus dem total invertierten Uterus mit Ansätzen der invertierten Vagina. Der der Abdominalhöhle zugelegene Teil des abgetragenen rüsselförmigen Prolapses bildet einen Trichter, in dem oben auf beiden Seiten die Ovarien und der ambuläre Tubenteil gelagert sind. Durch die ganze Länge des Präparates ist auf dem betreffenden Durchschnitt (s. Abbildung) sichtbar, also auf eine Länge von ca. 13 cm, wie die beiderseitigen, stark in die Länge gezogenen Tuben vom obersten Punkt des Inversionstrichters bis zum tiefsten hervorragendsten Teil des Prolapses ziehen, wo sie - wie bereits erwähnt — von innen nach aussen in die umgestülpte Uteruswand einmünden. An dem durchschnittenen Präparat lässt sich auch feststellen, dass wirklich die Cervix jenem schwach differenzierten Teil des epidermidalisierten Prolapsabschnittes entspricht.

Bei der histologischen Untersuchung kommt es darauf an, sicherlich die interessante Frage zu entscheiden: Wie verhält sich eine längere Zeit durch Inversion nach aussen gelagerte Corpus- und Cervixschleimhaut beim senilen Uterus.

Zur histologischen Untersuchung wurde ein Gewebskeil aus der Mitte des Fundus und ein Keil aus der Cervix-Corpusgrenze entnommen.

Die Schleimhaut aus dem Fundusabschnitt zeigt das Bild einer sehr starken interstitiellen Entzündung;

der am meisten nach aussen gelagerte Teil desselben, also der oberste Teil der ursprünglichen Mucosa, weist an den meisten Stellen keine epitheliale Bekleidung auf, sondern stellt einen mit massenhaften Leucocythen durchsetzten Gewebssaum dar, der dem vom Granulationsherde her bekannten Bilde entspricht, womit auch die starke Vermehrung der Capillargefässe übereinstimmt. Nur an ganz vereinzelten Stellen scheint ein beginnender Verhornungsprozess anzuheben, und man sieht einen schmalen, schlecht färbbaren Zellsaum, der vielleicht alten, verhornten Schleimhautepithelien entsprechen mag. Das Hauptaugenmerk wurde auf das Schicksal der ursprünglichen Uterusdrüsen gelenkt; nirgends lassen sich Hohlräume mit epithelialer Wandbekleidung, wie sonst bei den Corpusdrüsen, wahrnehmen. Es scheint, als ob durch die Entzündung chronischer oder acuter Natur — letztere äussert sich, wie bereits erwähnt, in einer sehr starken Vermehrung der Capillargefässe — alle epithelialen Drüsenzellen auf und in der Mucosa zu Grunde gegangen sind. Auch die an die Mucosa anstossende Muscularis zeigt nirgends Drüsenreste, wohl aber die Zeichen einer sehr starken interstitiellen Entzündung.

Fernerhin zeigt der der Cervix-Corpusgrenze entlehnte Abschnitt an seiner Oberfläche, wie schon bei der makroskopischen Schilderung erwähnt wurde, eine völlig abweichende Partie. Während die dem Corpus zugehörige Seite genau der Fundusschleimhaut entspricht, also ohne deutliche epitheliale Bekleidung, keine drüsigen Elemente aufweist, ist der der Cervix entsprechende Abschnitt mit einer dicken Lage mehrfach geschichteten, oberflächlich verhornten Plattenepithels bedeckt. Die Zapfen desselben dringen ge-

rade an dieser Grenze zum epithellosen Teil des Präparats besonders stark in die Tiefe.

Man hat nun durchaus den Eindruck, als ob ähnlich wie bei den Heilungsvorgängen der Erosion, das Plattenepithel im Begriff sei, sich höher hinaufzuschieben auf die Corpuswand, ja sogar, dass ein Teil der bereits überwucherten, mit Plattenepithel also bedeckten Mucosa dem Corpus und nicht der Cervix angehört. Dies wird zur Gewissheit durch den Umstand, dass sich schmale, plattgedrückte Drüsen mit tadellosen Becherepithelien, die also sicher der Cervix angehören, eine Zeitlang unter dem plattenepithelialen Bezug fortsetzen und auf einmal aufhören. Hier muss also die ursprüngliche Cervix-Corpusgrenze gesessen haben, die aber durch den nach dem Corpus zu wuchernden plattenepithelialen Saum makroskopisch nach dem Fundus zu verschoben ist.

Das Facit unserer Untersuchung lautet demnach für unsern Fall:

1. Bei einem senilen, total invertierten Uterus kann es zum völligen Defekt der oberflächlichen und in der Tiefe gelegenen Drüsen der Körper- und Cervixschleimhaut kommen.

2. Analog den Heilungsvorgängen bei der Erosion schiebt sich das Plattenepithel der Portio über die nach aussen umgestülpte Cervixschleimhaut, überwuchert dieselbe unter Verdrängung des oberflächlichen Cervixdrüsenabschnittes und schiebt sich hin über den inneren Muttermund auf das Corpus uteri, also ein Beispiel für enorme Prolieferationsfähigkeit und Wachstumsenergie epithelialer Elemente, ohne dass der Prozess in die Tiefe dringt oder er irgend welchen malignen Charakter annimmt.

Dieser Befund steht in gewissem Gegensatz zu dem von Langhans histologisch untersuchten Fall von inversio senilis an der Berner Frauenklinik (Beiträge zur Geburtshilfe u. Gynäkologie, Bd. VI., Heft 3). Dort fanden sich an der nach Aussen gestülpten Uterusmucosa an verschiedenen Stellen deutlich geschichtetes Plattenepithel. Das Stroma der Schleimhaut war bindegewebig induriert; in ihm sowie in der Muscularis waren Reste von drüsigen Schläuchen. Es kann natürlich nicht entschieden werden, ob es sich in diesem Fall um ein weiteres Vordringen des Plattenepithels der Portio in die Cervix über das Corpus hinweg handelte oder nur um eine Metaplasie des ursprünglichen Corpusepithels in Plattenepithel. Für unsern Fall kommen — wie bereits erwähnt — weniger metaplastische Epithelveränderungen als rein mechanische Epithelverdrängung — Drüsen durch Plattenepithel — in Betracht.

Der Mechanismus, der bei dieser Inversion in Frage kommt, ist nach meiner Ansicht folgender:

Wie bei jeder Inversion, sei es spontane oder violente, so auch hier, ist die Grundbedingung zum Zustandekommen derselben eine abnorme Schlaffheit des Organs. Durch die senile Involution ist der Uterus weicher und nachgiebiger geworden und konnte so jedem Druck von oben ausweichen und in Inversionsstellung übergehen. Wir brauchen jedoch gar nicht zur senilen Involution unsere Zuflucht zu nehmen, seit Kossmann gezeigt hat, dass eine, wenn auch nur vorübergehende Paralyse an jedem, auch an dem nicht senilen Uterus möglich ist. R. Asch in Breslau sah bei Curettagen in Narkose häufig eine Erschlaffung des ganzen Uterus eintreten, zumal in der relativ

tiefen Anfangsnarkose, die noch durch keinen grösseren Reiz gestört ist. Dagegen konnte er bei Curettage ohne Narkose niemals diesen Zustand in so ausgesprochener Weise beobachten. Er glaubt daher, dass diese momentane Erschlaffung nicht selbst Folge eines besonderen Reizes ist, sondern wohl in den meisten Fällen einer Aufhebung der Empfindung oder dem Erlöschen der Reaktion auf Reize ihre Entstehung verdankt. Für die Auffassung, dass der Uterus lediglich durch die Narkose in einen Zustand versetzt wird, der sich sehr wohl mit acuten vorübergehenden Erschlaffungszuständen anderer Hohlmuskeln vergleichen lässt, finde ich eine Stütze in dem ausdrücklichen Hinweis Eulenburgs: „Der vorübergehende oder nachhaltige Ausfall sämtlicher Sinnesreize, wie wir ihn im natürlichen Schlaf, in der Narkose usw. beobachten, hat auch einen entsprechenden Ausfall von Bewegungsimpulsen zur Folge, welcher jedoch, ebenfalls nicht paralitischer Natur, weil nicht primär durch krankhafte Vorgänge innerhalb des motorischen Nervenapparates bedingt ist. Kossmann dagegen lässt die Erschlaffung des Organs im Wesentlichen durch einen Innenreiz, durch einen eingeführten Fremdkörper, wie sie die Curette darstellt, durch Rückstände von Abortresten ausgelöst sein. Er führt als Grund ins Feld die Tatsache, dass der schlaffe blutende Uterus bei unvollständigem Abort sich sofort contrahiert, sobald das letzte Stückchen Placenta entfernt ist, während er schlaff bleibt und weiter blutet, so lange er noch das kleinste Bröckelchen enthält, beides gleichgültig, ob er mit oder ohne Narkose ausräumt. 2. Die Beobachtung, dass der Uterus bei der bimanuellen Untersuchung sich völlig contrahiert erweist bei

der bereits narkotisierten Patientin und erst bei Einführung von Sonde oder Curette plötzlich erschlafft. Nach Kossmann handelt es sich um eine Änderung des Tonus der glatten Muskeln, die durch einen Reiz auf sensible Nerven (oder sympatische) ausgelöst wird und zwar scheint es, dass Reizung des Cavums Erschlaffung, Reizung des Perimetriums Contraction bewirkt. Endlich hat Keiffer (Recherches sur la physiologie de l'utérus. Bruxelles H. Lamartin 1896) die Bewegungen des nicht schwangeren Hundeuterus unter dem Einfluss verschiedener Reize aufgezeichnet. Im Allgemeinen ist die Auslösung des Reizes positiv, d. h. die meisten Reize geben zur Contraction Veranlassung; er fand indessen auch Reize, die die Gebärmutter erschlaffen lassen, und dies ist für unseren Fall von besonderer Wichtigkeit. Keiffer sah die Gebärmutter regelmässig erschlaffen bei zentraler Reizung des durchschnittenen Nervus cruralis. Zerstörung des Lendenmarks in der Höhe des 5. Lumbalwirbels (beim Hund) hebt jedoch die Inhibitionswirkung des Nervus cruralis auf. Keiffer glaubt daher, dass wir die Erschlaffung des Gebärmuttermuskels als eine Reflexwirkung betrachten müssen und verlegt das Tonuszentrum in die Höhe des 5. Lumbalwirbels. Endlich hat Schäffer gezeigt, dass auf einen Reiz des ostium internum durch Erweiterung eine Tonuserschlaffung der Gebärmuttermuskulatur eintritt und dass diese Erschlaffung mit Tonuserschlaffung der zuführenden Arterie zusammenfällt. Diese Coordination mit vasodilatorischen Reflexen stimmt mit der Auffassung Keiffers überein, wonach wir jede spontane Erschlaffung des Uterus als Reflexvorgang auffassen müssen, der analog dem Reizaffekt des n. cruralis

durch Einwirkung auf das Tonuszentrum des Uterus ausgelöst wird.

Wie gesagt, war die Schlaffheit des Organs durch die senile Involution bedingt oder war sie nur ein vorübergehender atonischer Zustand des Muskels, jedenfalls war sie der Boden, auf dem sich der ganze weitere Zustand entwickelte. Wir wissen fernerhin aus der Krankengeschichte, dass vorher bei der Patientin ein Prolaps bestand und dieser Prolaps kann durch andauernden Zug auf den äussern Muttermund diesen zur Dilatation gebracht haben, so dass jeder vermehrte Druck von oben genügte, um den Uterus in Inversionsstellung austreten zu lassen.

Jedenfalls können wir mit grosser Wahrscheinlichkeit annehmen, dass anfangs eine Inversion nicht bestand und dass sich dieselbe erst aus dem Prolaps entwickelte.

Zum Schluss möge es mir noch gestattet sein, auf die Therapie, die in unserem Falle zur Anwendung kam, mit einigen Worten einzugehen.

Bekanntlich gelingt es durch systematische Anwendung des Colpeurynters oder noch besser durch fortgesetzte Tamponade der Scheide mit Jodoformgaze in den meisten Fällen den umgestülpten Uteruskörper — auch in veralteten Fällen — wieder zurückzubringen. Dieses conservative Verfahren liess jedoch bei unserer Patientin im Stich. Bedenkt man das Alter der Patientin und die ganz erheblichen Beschwerden, unter denen die Frau die ganze Zeit zu leiden hatte, so war es jedenfalls das Sachgemässeste den für seine Zwecke doch nicht mehr verwendbaren Uterus in toto zu entfernen und dadurch zugleich den Vorfall zu heilen.

Lebenslauf.

Ich, Walter Pixis, bayerischer Staatsangehörigkeit, bin geboren am 25. Oktober 1877 zu Kusel in der Rheinpfalz als Sohn des Emil Pixis, kgl. bayer. Oberamtsrichters in Würzburg. Nach Besuch der Volksschule in Lautereken, der Lateinschule in Cannstatt, des Gymnasiums in Stuttgart, erwarb ich mir am 25. März 1900 das Reifezeugnis in Ludwigsburg und bezog im Monat April 1900 die Universität zu München. Das Wintersemester 1900/01 verbrachte ich in Würzburg als Studierender der Rechtswissenschaft. Im darauffolgenden Semester nahm ich wieder das Studium der Medizin auf und verbrachte nun meine ganze weitere Studienzeit mit Ausnahme des W.-S. 1901/02, in welchem ich der Universität Erlangen angehörte, an der Würzburger Hochschule. Der ärztlichen Staatsprüfung unterzog ich mich in Würzburg und wurde am 15. Mai 1906 als Arzt approbiert. Vorstehende Dissertation habe ich unter Leitung des Herrn Geheimrats Prof. Dr. Hofmeier verfasst.



Nat. Grösse.

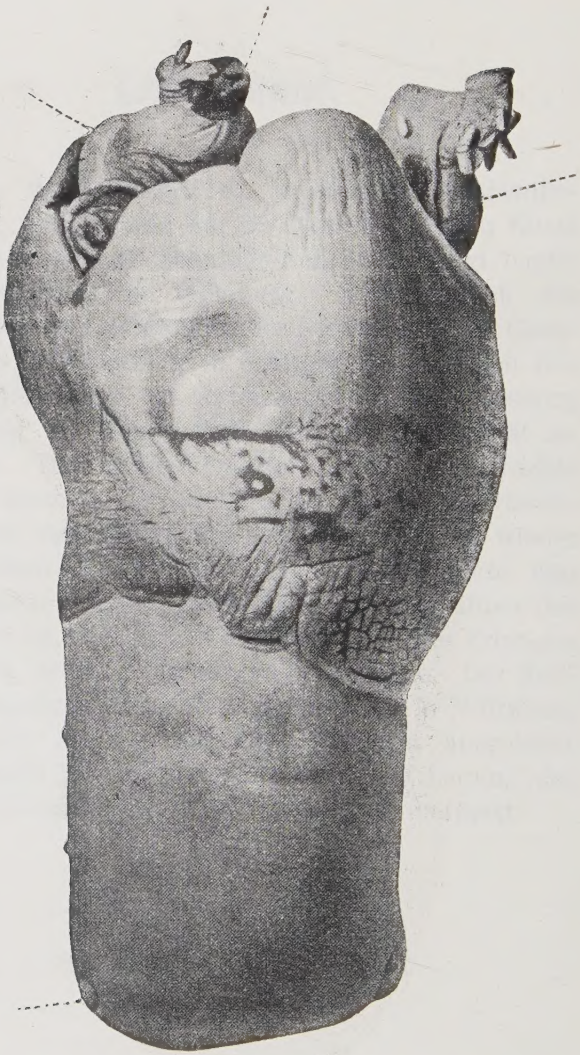

Nat. Grösse.